第86回 健康公開講座

急性腹症

～ 緊急治療を要する腹痛について ～

財団法人 防府消化器病センター
防府胃腸病院 副院長　板東 登志雄

開催日：平成24年10月15日（月）　午後7時～
会 場 ：防府市地域交流センター

財団法人 防府消化器病センター 公益事業部
〒747-0801 山口県防府市駅南町14-33
TEL 0835-25-8707
http://www.hofu-icho.cr.jp

急性腹症とは

急性腹症とは厳密に定義された内容をもつものではなく，突然の急激な腹痛をもってはじまり，早急に手術的処置が必要な場合にアメリカの外科医たちが用いてきた急性の腹部疾患の総称です．したがって，手術台上で開腹した後に診断が明らかになる場合もありました．

しかし最近の医学の進歩に伴い診断技術が格段に向上し，そのほとんどが術前に診断が下されるようになっています．

今回は緊急治療を要する腹部疾患について分かりやすくご説明します．

腹痛の原因は？

【病　歴】
65歳の男性で，自宅で家族とともに夕食を摂取し就寝後間もなく突然の上腹部痛（胃をギュッとつかまれるような）で目覚めた．吐き気や下痢の症状はなかった．
排便後に一旦は腹痛が治まるが，翌朝まで間欠的な腹痛が出現し続けるため，朝一番に当院外来を受診した．

【診　察】
診察時には腹痛は消失しており，腹部触診でも心窩部に圧痛は認めなかった．

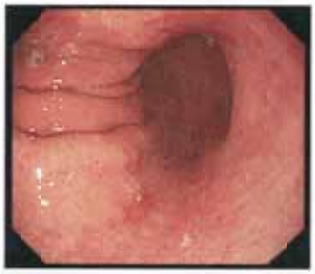

胃内視鏡検査（胃上部からの見下ろし像）

答えは胃アニサキス症

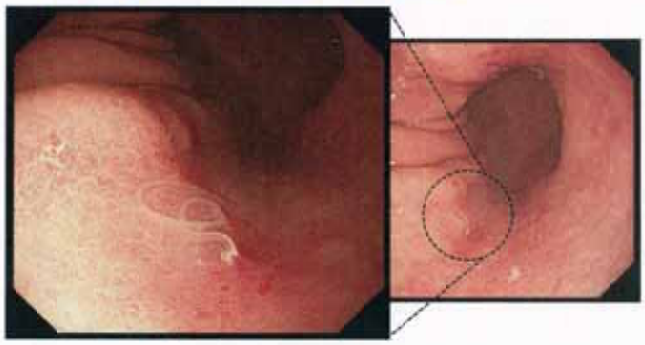

胃アニサキス症とは

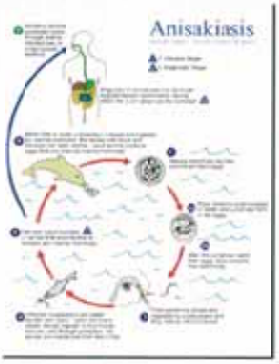

体長11～37mm程の魚介類に寄生する回虫の一種で，卵から孵った幼虫がオキアミにまず寄生して，オキアミを摂食したイカ，サバ，サンマ，カツオ，マグロ，ハマチの腸管や腸管の外にさらに寄生．
それら魚介を人が食べることで幼虫が人の胃や小腸，大腸の粘膜下に迷入して局所的なアレルギー反応伴った炎症性病変を形成する．
間欠的な上腹部痛が特徴で，問診で食事内容を詳細に聴取することが大事
治療は虫体の完全摘出
（内視鏡下に鉗子で把持して摘出）

急性腹症の原因疾患

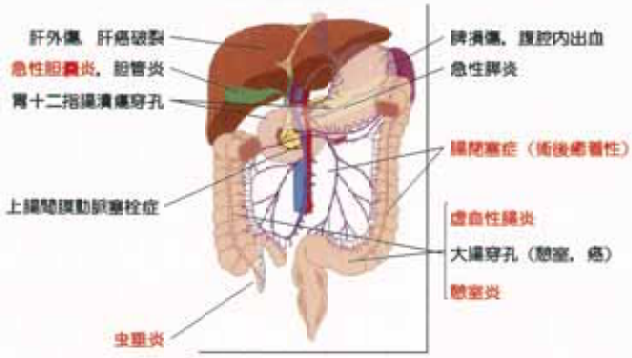

腹痛の分類

	内臓痛	体性痛
症　状	鈍痛や灼熱感 間欠的 （※疝痛は鋭い痛み）	刺すような鋭い痛み 持続的
部　位	正中で左右対称性 部位が不明瞭	非対称性 局在が明瞭
自律神経症状	伴うことが多い	少ない
体動の影響	少ない	多い
食事や排便の影響	多い	少ない
触診所見	圧痛点が明瞭でない 「そのあたりが痛い」	圧痛点と腹膜刺激症状 「そこが痛い」
治　療	鎮痙薬	鎮痛薬（抗炎症薬）

腹痛に随伴する症状

- 嘔気嘔吐　・・・・胃腸炎，消化性潰瘍，消化管閉塞など
- 発　熱　・・・・・胆道感染症，消化管感染症など
- 下　痢　・・・・・胃腸炎など
- 背部痛　・・・・・後腹膜臓器である膵臓疾患，大動脈疾患，腎盂腎炎など
- 吐血，下血　・・・消化性潰瘍や消化管悪性腫瘍など
- 胸やけ，逆流感　・胃食道逆流症など
- 黄　疸　・・・・・胆道感染症，急性肝炎など

診断の手順　まずは問診

- 既往歴
  - 類似の痛みや疾患の有無：
    消化性潰瘍、胆石、膵炎、癒着性腸閉塞
  - 手術歴：開腹手術
  - 内服薬：解熱・鎮痛剤⇒NSAIDｓ潰瘍
    免疫抑制剤⇒感染症
  - 心房細動・動脈硬化：上腸間膜動脈塞栓症

診断の手順　まずは問診

- 現病歴
  - 腹痛発生の状態：痛みの強さ，前駆症状，きっかけなど
  - 腹痛の時間的推移：間欠性／持続性，増悪／減弱
  - 腹痛の局在性、放散痛
- 妊娠・月経状況との関連
  - 子宮外妊娠，子宮内膜症，卵巣嚢胞破裂

女性では必ず妊娠，月経状況を把握する

必要な検査（1）

- 血液検査
  - 血　算：貧血，脱水，白血球増多（⇒炎症），血小板数
  - 生化学：高アミラーゼ血症⇒膵炎
    CPK高値⇒筋肉の壊死（心筋、腸）
    CRP高値⇒炎症所見
  - 凝固系：出血傾向の評価
- 尿検査
  - 尿潜血⇒尿路結石
  - 尿中アミラーゼ高値⇒急性膵炎
  - 妊娠反応の有無

必要な検査（2）

- 画像診断
  - 腹部単純X線検査：腸管ガス像，腹腔内遊離ガス，結石
  - 腹部超音波検査：侵襲がないが、ガスや脂肪で邪魔される
  - CT：診断に必須

  - 消化管造影
  - 血管造影：診断に引き続き治療へ
  - 内視鏡検査：吐下血の原因精査から引き続き治療へ

一週間前から続く上腹部痛

distended

【病　歴】
患者は47歳，男性
1週間前より心窩部から右季肋部の腹痛が出現し，かかりつけ医で急性膵炎の診断で内服薬の処方を受けていた．
昨日，夜半から腹痛が増強し（疝痛），早朝に当院救急外来を受診した．
一度嘔吐があったが，下痢はなかった．

【診　察】
右季肋部に表面平滑な腫瘤を触知．
同部に圧痛を認め，同部を押させると痛みのため息を吐くことが困難であった．
黄疸や貧血は認めず．

急性胆嚢炎

急性胆嚢炎に対して，入院後３日目に早期の腹腔鏡下胆嚢摘出術を施行

突然の下腹部痛

distended

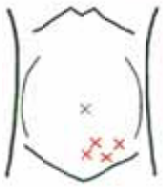

圧痛あるも筋性防御なし

【病　歴】
患者は84歳，女性
前日午後から突然下腹部痛が出現し，
翌日かかりつけ医を受診，大腸憩室炎の疑いで当院外来に紹介受診となった．
下痢，嘔吐はなし．

【診　察】
体温37.6度
血圧，脈拍数に異常なし．

下腹部正中からやや左側に圧痛を認めたが，腹膜刺激症状や筋性防御の所見なし．

腹腔内に気泡

⇒　消化管穿孔
　　穿孔部位は　⇒　S状結腸憩室の穿孔

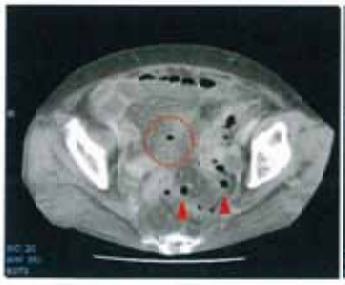

憩室穿孔による腹膜炎

手術の適応
【術式】腹腔内洗浄
人工肛門造設

この症例では比較的限局した腹膜炎であり，全身状態の悪化なく術後経過は良好

大腸穿孔は腹膜炎の程度，発症からの時間経過により不幸な転帰をとることあり

17

大腸憩室症とは

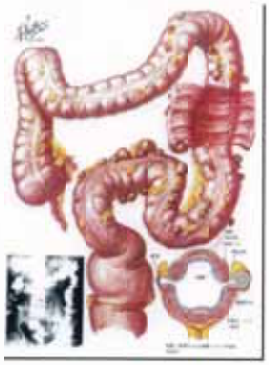

憩室とは，腸管壁の一部が腸管外に向かって嚢状に突出した状態を言う．
多くは後天的なもので腸管内圧の上昇により血管が貫通する腸管壁の脆弱な部分に発生する．
欧米人にはS状結腸を中心にした左側型，本邦では盲腸，上行結腸を主体とした右側型が多い．欧米に比べ少ないと言われてきたが，本邦でも増加傾向にある．
憩室症の合併症として，憩室炎，憩室出血，憩室穿孔（腹腔内膿瘍，汎発性腹膜炎），膀胱や子宮との瘻孔形成などがある．

18

消化管穿孔の原因疾患

- 胃十二指腸潰瘍　・・・慢性潰瘍，薬剤性，ストレスなど
- 胃　癌　・・・・・・　癌に伴う潰瘍の穿孔
- 憩　室　・・・・・・　大腸憩室，メッケル憩室，十二指腸傍乳頭憩室など
- 壊疽性虫垂炎　・・・・重症の虫垂炎から膿瘍形成と 腹膜炎
- 大腸癌　・・・・・・・大腸癌自体ないし腸閉塞による破裂
- 特発性大腸穿孔　・・　頑固な便秘といきみ

19

「胃が痛むようだ」

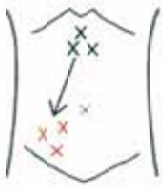

圧痛あり，反跳痛軽度

【病　歴】
患者は57歳，女性
昨日夕方より心窩部痛（「胃が痛むとの訴え」）が出現し，夜間にかかりつけ医を受診し急性胃炎の診断で内服処方を受けて帰宅した．
今朝から痛みが右下腹部へ移動して強くなってきたため当院を受診した．

【診　察】
右下腹部にのみ圧痛を認め，周部を押さえる時よりも離すときに痛みが周囲に強く放散する．
（腹膜刺激症状～腹膜に炎症が波及）

20

急性虫垂炎



摘出標本：化膿性虫垂炎

虫垂炎の話題

21

腹痛と嘔吐

【病　歴】
患者は78歳，女性
1ヶ月前からの心窩部痛で当院外来を受診し，胃内視鏡検査で胃潰瘍と胃石を指摘された．
内服薬を処方されたが，数日後には嘔吐が出現するようになり再度外来を受診した．

【既往歴】
虫垂炎，虫垂周囲膿瘍で手術

【診　察】
腹部に軽度の圧痛を認め，腹部膨満が認められた．腸雑音の亢進あり．

22

単純性腸閉塞（胃石嵌頓）

治療前のCTを見直してみると胃石が確認できる

23

絞扼性腸閉塞症（腸管虚血）

腸管を締め付けた索状物を切離

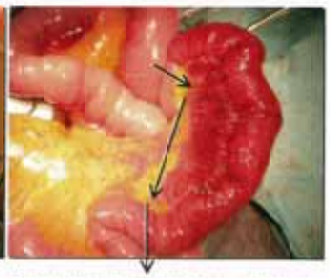

壊死をきたした小腸を切除して吻合再建

24

絞扼性腸閉塞症（腸管壊死）

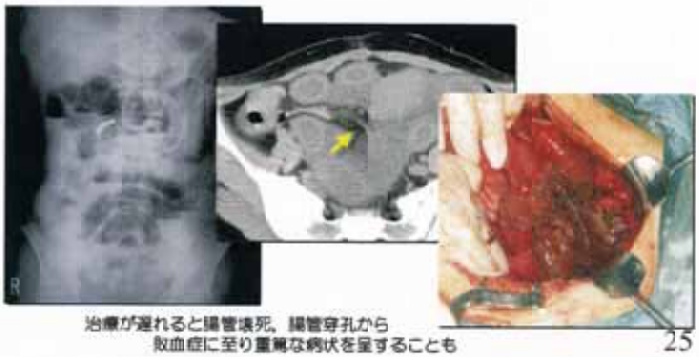

治療が遅れると腸管壊死，腸管穿孔から
敗血症に至り重篤な病状を呈することも

25

嵌頓ヘルニア（大腿ヘルニア）

右鼠径部に小鶏卵大腫瘤
用手的に整復，還納不可

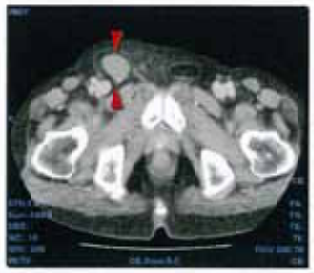

還納出来ないものは脱出した腸管が壊死に
陥ることがあり，概ね緊急手術の適応である

26

急性膵炎

心窩部痛，背部痛あり

27

尿管結石

突然の仙痛発作

水腎症と水尿管症

28

卵巣嚢腫茎捻転

【病　歴】
患者は34歳，女性
就寝中の突然の右下腹部痛で目覚め，早朝に
当院救急外来を受診した．
下痢はなく，嘔吐を1度認めた．

【診　察】
右下腹部に圧痛を認め，同部を押さえる時
よりも離すときに痛みが周囲に強く放散する．
（腹膜刺激症状～腹膜に炎症が波及）

【鑑別診断】
◇急性虫垂炎　◇盲腸憩室炎　◇右尿管結石
◇婦人科疾患

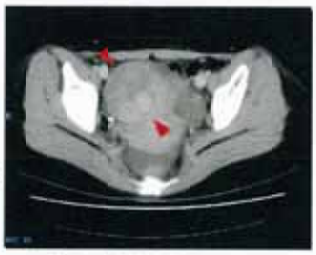

腫大した卵巣と周囲への
炎症の波及，腹水貯留

29

胸部大動脈瘤破裂

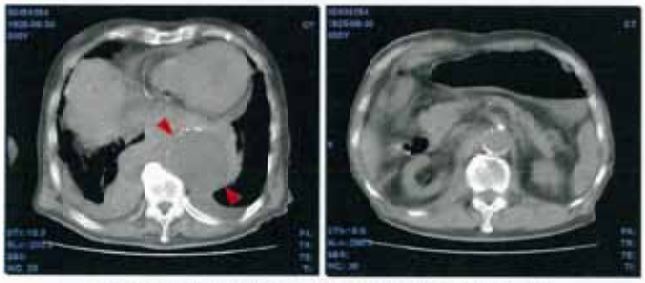

心臓血管外科へ緊急搬送 ⇒ 経カテーテル的ステント内挿術

30

まとめ

- 急性腹症（腹痛）の原因疾患は腹部疾患とは限らないので鑑別疾患が重要
- ショック状態では正確な診断より緊急処置が優先される
- 問診だけでも原因疾患が推定可能で，本人ないし家人，同伴者から聴取が大事
- 腹膜刺激症状（体性痛）が緊急処置を決定するポイント
- 治療時期を逸することなく治療を開始，重篤になる前に専門科への転送も考慮する必要がある

31